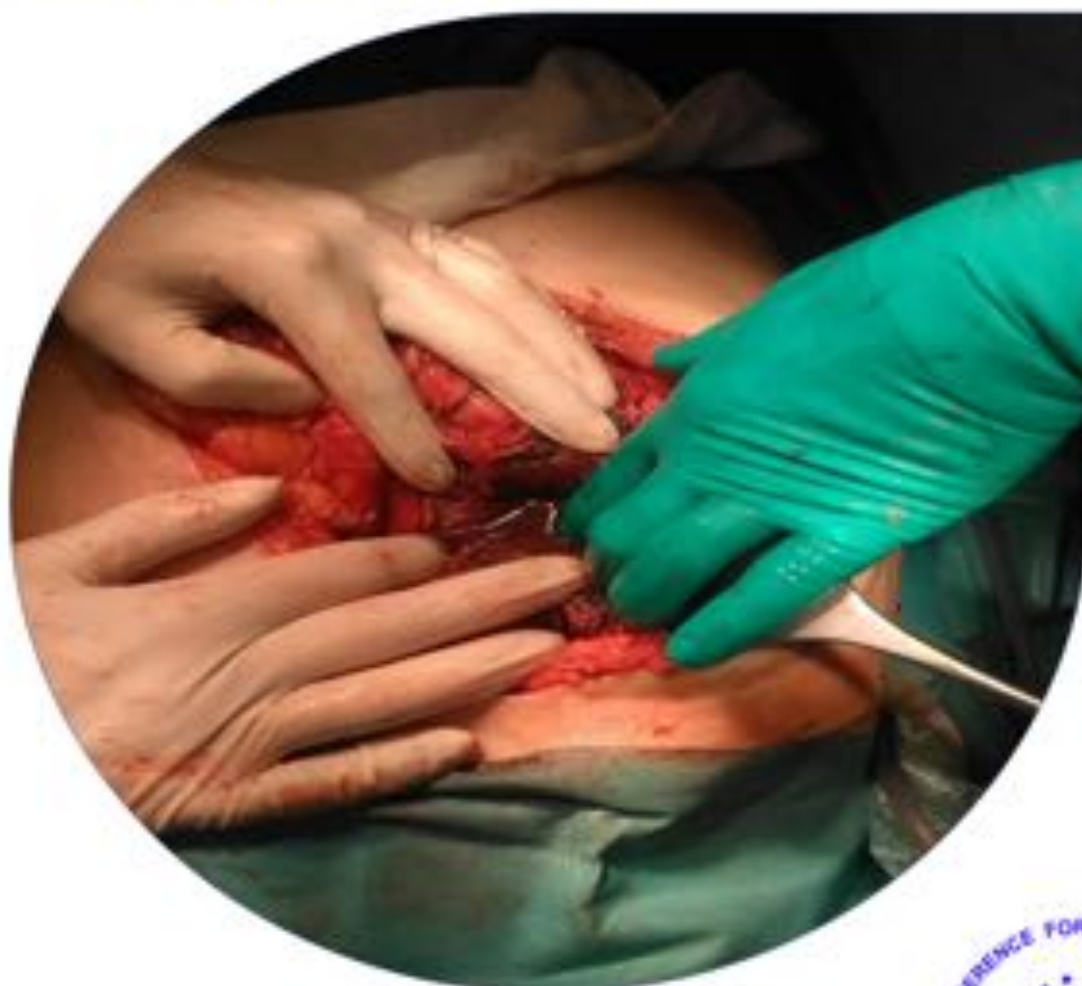



Students International Surgical Conference

SISC Zabrze 23.04.2022

XXII International Conference for Students and Young Doctors
in the Fields of Surgery and other Surgical Specializations



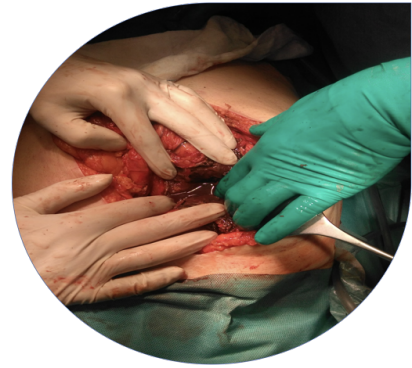<http://konfmed.sum.edu.pl/>

Organized by: SKN przy Zakładzie Propedeutyki Chirurgii i Pielęgniarstwa
Chirurgicznego Katedry Chirurgii Ogólnej, Kolorektalnej i Urazów
Wielonarządowych Wydziału Nauk o Zdrowiu SUM w Katowicach
Prof. dr hab. n. med. Zbigniew Lorenc



Students International Surgical Conference

SISC



XXII International Conference for Students and Young Doctors in the fields of surgery and other surgical specializations

Komitet naukowy:

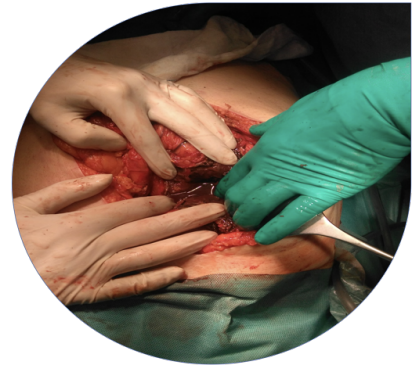- Prof. dr hab. n. med. Jerzy Arendt – koloproktologia, chirurgia ogólna;
- Prof. dr hab. n. med. Zbigniew Lorenc – chirurgia ogólna, koloproktologia;
- Prof. dr hab. n. med. Dariusz Waniczek – chirurgia onkologiczna, chirurgia ogólna, medycyna ratunkowa;
- Prof. dr hab. n. med. Krystyn Sosada - chirurgia ogólna, medycyna ratunkowa;
- Dr n. med. Marek Rudzki – chirurgia ogólna, medycyna ratunkowa;
- Dr n. med. Paweł Kabata - chirurgia ogólna, chirurgia onkologiczna, żywienie kliniczne;
- Tomasz Lemm - Kierownik Centrum Symulacji Medycznej w Zabrze ŚUM w Katowicach.

Komitet organizacyjny:

- Maria Michna - przewodnicząca komitetu
- Lek. Magda Bichalska - Lach;
- Szymon Ossowski;
- Mgr Paulina Kordziak;
- Mgr Wiktoria Paszyńska

Students International Surgical Conference

SISC



XXII International Conference for Students and Young Doctors in the fields of surgery and other surgical specializations

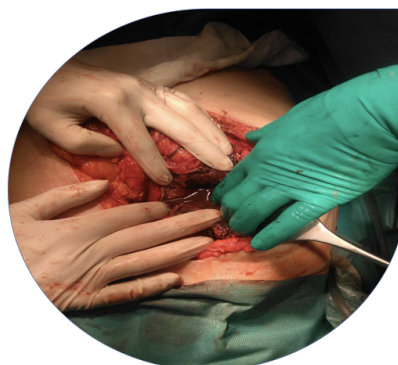Specjalne podziękowania dla :

- Tomasz Lemm – Kierownik Centrum Symulacji Medycznej w Zabrze
- Kinga Łosiak-Lisowska – samodzielny referent
- Natalia Pniewska – samodzielny referent
- Violetta Koman - samodzielny referent
- Damian Król – Trener Symulacji Medycznej
- Mirosław Lach - specjalista informatyk
- Krystian Łuszczewski - specjalista informatyk
- Aleksandra Wilk
- Joanna Sowa
- Weronika Potępa - grafika

Students International Surgical Conference

SISC

XXII International Conference for Students and Young Doctors in the fields of surgery and other surgical specializations



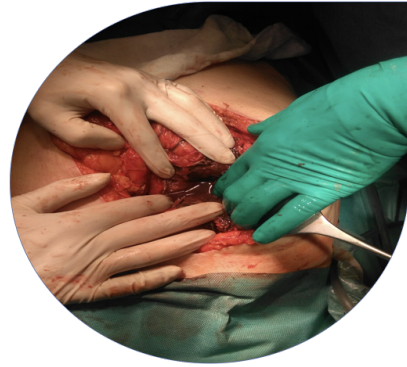PATRONI I SPONSORZY



Students International Surgical Conference

SISC

XXII International Conference for Students and Young Doctors in the fields of surgery and other surgical specialization



PLAN KONFERENCJI

8:30 - 9:30	rejestracja uczestników
9:30 - 9:50	wykład inauguracyjny
9:50 - 10:05	prezentacja sponsorów
10:05 - 11:15	sesja A
11:15 - 11:40	przerwa kawowa
11:40 - 11:55	prezentacja koła - "Samobadanie"
11:55 - 13:30	sesja B
13:30 - 14:15	przerwa obiadowa
14:15 - 14:45	wykład
14:45 - 15:40	obrady komitetu
14:45 - 15:40	Porozumienie Chirurgów SKALPEL
15:40 - 16:10	ogłoszenie wyników
16:15 - 18:15	warsztaty
18:15 - 18:30	podsumowanie konferencji

PLAN WARSZTATÓW

15:00 - 16:00

Warsztaty USG FAST SISC 2022

sala 009, parter,

lek. Magda Bichalska-Lach

16:15 - 18:15

Warsztaty Szycie SISC 2022

sala 008, parter

lek. stom. Piotr Wróbel

16:15 - 18:15

Warsztaty Żywnienie SISC 2022

sala 007, parter

mgr Paulina Maciąg,

mgr Wiktoria Paszyńska

16:15 - 18:15

Warsztaty Symulacji Medycznych

OSTRY BRZUCH SISC 2022

sala 112, I piętro

lek. Magda Bichalska-Lach

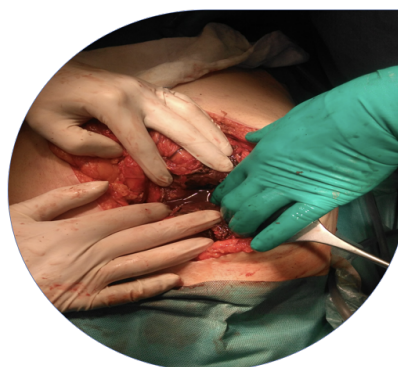Stanowisko “Samobadanie”

1 piętro, korytarz, mgr Kinga Oleszko, Olga Klarczyńska

Students International Surgical Conference

SISC

XXII International Conference for Students and Young Doctors in the fields of surgery and other surgical specializations



SESJA A

1. Wiedza personelu pielęgniarskiego na temat stomii jelitowych.

Autorzy: Kinga Nowak, Julia Modrzejewska

2. Ocena wiedzy studentów kierunków medycznych na temat profilaktyki zakażenia miejsca operowanego.

Autorzy: Paulina Bigaj, Agata Jałowiec, Katarzyna Stach

3. Częstość występowania BXO u pacjentów poddanych chirurgicznemu leczeniu stulejki.

Autorzy: Mateusz Migas, Paweł Pobudejski, Bartłomiej Meier

4. Charakterystyka aspektów jakości życia pacjentów ze stomią jelitową.

Autorzy: Wiktoria Paszyńska, Bernadetta Skulska

5. Prewelencja anemii I trombocytopenii u pacjentów po zabiegu BEVAR.

Autor: Lidia Jurczenko

6. Ocena satysfakcji z pracy wśród personelu medycznego pracującego podczas pandemii COVID-19

Autorzy: Paulina Maciąg, Wiktoria Paszyńska

1. _PL Wiedza personelu pielęgniarskiego na temat stomii jelitowych.

Autorzy: Kinga Nowak, Julia Modrzejewska

Opiekun pracy: mgr Kinga Oleszko

Afiliacja: SKN Zakładu Pielęgniarstwa Chirurgicznego i Propedeutyki Chirurgii Katedry Chirurgii Ogólnej, Kolorektalnej i Urazów Wielonarządowych, Śląski Uniwersytet Medyczny w Katowicach

Słowa kluczowe: Personel pielęgniarski, stomia jelitowa

Wstęp:

Stomia jelitowa jest chirurgicznym wyłonieniem jelita grubego lub jelita cienkiego z powierzchnią brzucha. Bez względu na rodzaj stomii jelitowych, są one wytwarzane, jako alternatywne drogi przejścia kału. Obecnie wiedza personelu pielęgniarskiego na temat stomii jelitowych jest niezwykle ważna i powinna być poszerzana chociażby ze względu na fakt, iż pielęgniarki mogą spotkać się z pacjentem z wyłonioną stomią na każdym oddziale szpitalnym, a także w innych placówkach medycznych.

Cel:

Celem pracy była ocena poziomu wiedzy pielęgniarek i pielęgniarzy na temat stomii jelitowych.

Materiał i metody:

Badanie było przeprowadzone w formie kwestionariusza online. Udział w nim wzięło 164 osób z personelu pielęgniarskiego. Ankieta zawierała 30 pytań (27 pytań zamkniętych jednokrotnego wyboru, 2 pytania zamknięte wielokrotnego wyboru oraz 1 pytanie otwarte)

Wyniki:

Pod względem wieku dominującą grupę stanowiły osoby powyżej 40 roku życia (40,9%). Wśród ankietowanych najliczniejsze grono stanowił personel pielęgniarski z wykształceniem wyższym magisterskim (45,7%). Większość ankietowanych posiada wiedzę teoretyczną na temat stomii m.in.: potrafią zdefiniować zagadnienie czy wskazać powód wyłonienia. Ponadto znaczna większość uważa, iż wiedza na temat stomii jest przydatna w wykonywaniu zawodu, pomimo to nie potrafią umocnić teorii o wiedzę praktyczną. Fakt ten sprawia, iż personel pielęgniarski bez podstawowej wiedzy praktycznej nie będzie w stanie w odpowiedni sposób zaopiekować się pacjentem.

Wnioski:

Środowisko pielęgniarskie wykazuje znaczną niewiedzę na temat praktycznego aspektu pielęgnacji pacjenta ze stomią - świadczą o tym błędne odpowiedzi w poszczególnych pytaniach. Niewiedza ta może wynikać z faktu, iż znacząca część personelu pielęgniarskiego nigdy nie uczestniczyła w szkoleniach dotyczących opieki nad pacjentem z wyłonioną stomią.

1. _EN Nursing staff's knowledge of intestinal stomas

Authors: Kinga Nowak, Julia Modrzejewska

Supervisor: mgr Kinga Oleszko

Affiliation: SKN Department of Surgical Nursing and Propedeutics of Surgery, Department of General, Colorectal and Multi-Organ Injuries, Medical University of Silesia in Katowice

Key words: Nursing staff, intestinal stoma

Background:

An intestinal stoma is a surgical emergence of the large intestine or small intestine with the surface of the abdomen. Regardless of the type of intestinal stoma, they are produced as alternative routes of passage of feces. Currently, the knowledge of nursing staff about intestinal stomas is extremely important and should be expanded, if only due to the fact that nurses can meet with a patient with a selected stoma in every hospital ward, as well as in other medical facilities.

The aim:

The aim of the study was to assess the level of knowledge of nurses about intestinal stomas.

Material and methods:

The study was conducted in the form of an online questionnaire. It was attended by 164 people from the nursing staff. The survey contained 30 questions (27 closed single-choice questions, 2 closed multiple-choice questions and 1 open-ended question)

Results:

In terms of age, the dominant group were people over 40 years of age (40.9%). Among the respondents, the largest group was nursing staff with a master's degree (45.7%). Most of the respondents have theoretical knowledge about stoma m.in: they can define the issue or indicate the reason for the selection. In addition, the vast majority believe that knowledge about the stoma is useful in the exercise of the profession, although they can not strengthen the theory with practical knowledge. This fact means that nursing staff without basic practical knowledge will not be able to properly care for the patient.

Conclusions:

The nursing community shows considerable ignorance about the practical aspect of caring for a patient with a stoma - this is evidenced by the wrong answers in individual questions. This ignorance may be due to the fact that a significant part of the nursing staff has never participated in training for the care of a patient with a stoma.

2. _PL Ocena wiedzy studentów kierunków medycznych na temat profilaktyki zakażenia miejsca operowanego.

Autorzy: Paulina Bigaj, Agata Jałowiec, Katarzyna Stach

Opiekun pracy: mgr Kinga Oleszko

Afiliacja: SKN Zakładu Pielęgniarstwa Chirurgicznego i Propedeutyki Chirurgii Katedry Chirurgii Ogólnej, Kolorektalnej i Urazów Wielonarządowych

Słowa kluczowe: zakażenie miejsca operowanego, wiedza

Wstęp:

Zakażenia szpitalne stanowią poważny problem na oddziałach szpitalnych, szczególnie zabiegowych. Najczęstszą postacią zakażenia szpitalnego, z jakim personel szpitalny ma do czynienia jest zakażenie miejsca operowanego (ZMO). Z tego względu należy regularnie prowadzić ewidencję prowadzonych działań na oddziałach chirurgicznych ze szczegółowym opisem medycznej sytuacji pacjenta, aby skutecznie przeciwdziałać rozwojowi ZMO. ZMO stanowią około 3% wszystkich procedur chirurgicznych oraz 20% jeśli chodzi o operacje jamy brzusznej w trybie pilnym. Mimo stopniowego wdrażania zasad profilaktyki, operacje chirurgiczne nadal stanowią duże ryzyko rozwoju zakażenia miejsca operowanego.

Cel:

Celem pracy była ocena wiedzy studentów kierunków medycznych (lekarskiego i pielęgniarstwa) na temat profilaktyki zakażenia miejsca operowanego. Badanie sprawdzało wiedzę studentów m.in. na temat rodzaju zakażeń, czynników ryzyka, objawów miejscowego zakażenia oraz przygotowania pola operacyjnego, jak i stosowania profilaktyki antybiotykowej. W ankiecie również znalazły się pytania dotyczące czynników wpływających na higienę rąk zespołu operacyjnego.

Metodyka:

Badanie zrealizowano poprzez ankietę własnego autorstwa, która była udostępniona online. Badaniem objęto 127 (100%) studentów z kierunku lekarskiego oraz pielęgniarstwa.

Wyniki:

Według badań, 65% ankietowanych wymienia w prawidłowy sposób czynniki ryzyka, a 75% potrafi wymienić rodzaje zakażeń. 81% ankietowanych trafnie wskazuje objawy miejscowego zakażenia.

Procedura przygotowania pola operacyjnego jest znana dla 70% ankietowanych. 14% badanych uważa, że okołooperacyjna profilaktyka antybiotykowa powinna być stosowana zgodnie z procedurą oddziału. 28% studentów poprawnie określa, co wpływa na higienę rąk zespołu operacyjnego.

Podsumowanie:

Zgodnie z wynikami badania, wiedza studentów na temat profilaktyki zakażenia miejsca operowanego jest ograniczona, co sugeruje podjęcie działań mających na celu wyedukowanie studentów w zakresie profilaktyki zakażenia miejsca operowanego ze szczególnym naciskiem na przygotowanie pola operacyjnego i stosowanie profilaktyki antybiotykowej.

2._EN Assessment of the knowledge of medical students on the prophylaxis of nosocomial infections.

Authors: Paulina Bigaj, Agata Jałowiec, Katarzyna Stach

Supervisor: mgr Kinga Oleszko

Affiliation: SKN Department of Surgical Nursing and Propedeutics of Surgery, Department of General, Colorectal and Multi-Organ Injuries, Medical University of Silesia in Katowice

Key words: nosocomial infections, knowledge

Introduction:

Nosocomial infections are a serious problem in hospital departments, particularly surgical. The most common form of nosocomial infection faced by hospital staff is Surgical Site Infection (SSI). For this reason, regular records of activities carried out in surgical departments with a detailed description of the patient's medical situation should be kept, in order to effectively counteract the development of SSI.

SSIs account for approximately 3% of all surgical procedures and 20% for urgent abdominal surgery. Despite the gradual implementation of prophylaxis principles, surgical operations still pose a high risk of developing surgical site infection.

Aim:

The aim of the study was to assess the knowledge of medical (medical and nursing) students on the prevention of surgical site infection. The research tested students' knowledge including on the type of infection, risks, symptoms of local infection or preparation of surgical site also require antibiotic prophylaxis. The survey also included questions about the factors influencing the hand hygiene of the operating team.

Methodology:

The research was carried out through a self-authored questionnaire, which was made available online. The study covered 127 (100%) students of medicine and nursing.

Results:

According to the research, 65% of respondents lists the risk factors correctly and 75% can name types of infections. 81% of the respondents correctly identify the symptoms of local infection. The procedure for preparing the surgical site is known to 70% of the respondents. 14% of respondents believe that perioperative antibiotic prophylaxis should be administered according to departmental procedure. 28% of students correctly define what affects the hygiene of the hands of the operating team.

Summary:

According to the results of the study, the knowledge of students on the

prophylaxis of surgical site infection is limited, which suggests that measures should be taken to educate students on the prevention of surgical site infection with special emphasis on preparation of surgical site and require antibiotic prophylaxis.

3. _PL Częstość występowania BXO u pacjentów poddanych chirurgicznemu leczeniu stulejki.

Autorzy: Mateusz Migas, Paweł Pobudejski, Bartłomiej Meier

Opiekunowie pracy: dr n. med. Andrzej Grabowski

Afiliacja: Klinika Chirurgii Wad Rozwojowych Dzieci i Traumatologii w Zabrze, Śląski Uniwersytet Medyczny w Katowicach (Kierownik Kliniki: dr hab. n. med. Wojciech Korlacki)

Słowa kluczowe: BXO, Balanitis xerotica obliterans, leczenie chirurgiczne stulejki, stulejka

Wstęp:

Stulejka to stan niepełnej retrakcji lub całkowitego nieodprowadzenia napletka poza rowek zażołądny prącia, który należy różnicować z fizjologicznym stanem sklejenia nabłonka błony śluzowej wewnętrznej blaszki napletka z żołądzą. Zgodnie z doniesieniami literatury, w niektórych przypadkach w badaniu histopatologicznym wycinka pobranego w czasie chirurgicznego leczenia stulejki stwierdza się Balanitis xerotica obliterans (BXO; zwężające zapalenie żołądź i napletka).

Cel:

Celem pracy jest ustalenie związku BXO z klinicznym rozpoznaniem stulejki.

Materiał i metody:

Analizie poddano pacjentów leczonych chirurgicznie w okresie od stycznia 2014 do marca 2020 w Oddziale Chirurgii Wad Rozwojowych Dzieci i Traumatologii, Samodzielnym Publicznym Szpitalu Klinicznym nr 1 im. prof. Stanisława Szyszko w Zabrze, Śląskiego Uniwersytetu Medycznego w Katowicach. Do badania włączonych zostało 106 pacjentów (1-18 lat; średnia wieku - $9,40 \pm 3,82$ lat).

Wyniki:

W przeanalizowanej grupie pacjentów rozpoznanie Balanitis xerotica obliterans stanowiło 59% (n = 63). Nie stwierdzono istotnej statystycznie korelacji pomiędzy wiekiem pacjenta a rozpoznaniem histopatologicznym.

Wnioski:

Stwierdzana częstość występowania BXO u pacjentów poddawanych operacyjnym metodom leczenia stulejki waha się między 5,5-84%. Tematyka ta musi zostać rozwinięta o dalsze badania i analizy.

3. **_EN The incidence of BXO in patients after surgical treatment of phimosis**

Authors: Mateusz Migas, Paweł Pobudejski, Bartłomiej Meier

Supervisor: dr n. med. Andrzej Grabowski

Affiliation: Department of Children's Developmental Defects Surgery and Traumatology in Zabrze, Medical University of Silesia in Katowice, Poland

(Head of Department: dr hab. n. med. Wojciech Korlacki)

Key words: BXO, Balanitis xerotica obliterans, surgical treatment of phimosis, phimosis

Introduction:

Phimosis is the inability to retract the foreskin over the glans penis. Non-retractability of the foreskin should be differentiated from the physiological condition which is the adhesion of epithelium of inner foreskin mucosa to the glans penis.

The literature shows an incidence of Balanitis xerotica obliterans (BXO - constricting inflammation of the glans and foreskin) in some specimens taken during surgical treatment of phimosis. BXO was confirmed in histopathological examination.

Aim:

The study aims to ascertain the relationship between BXO and the clinical diagnosis of phimosis.

Methods:

Single-centre study examined patients treated surgically from January 2014 to March 2020. 106 patients (1-18 years; mean age - 9.40 ± 3.82 years) were enrolled in the study.

Results:

BXO was diagnosed in 59% (n=63) of the subjects. There was no statistically significant correlation between the patient's age and the histopathological diagnosis.

Conclusions:

The reported prevalence of BXO in patients undergoing surgical methods of treating phimosis ranges between 5.5-84%. This subject needs to be developed with further research and analysis.

4._PL Charakterystyka aspektów jakości życia pacjentów ze stomią jelitową.

Autorzy: Wiktoria Paszyńska, Bernadetta Skulska

Opiekunowie pracy: dr n. o zdr. Katarzyna Zborowska

Afiliacja: Śląski Uniwersytet Medyczny, Wydział Nauk o Zdrowiu, Szkoła Doktorska, Zakład Zdrowia Reprodukcyjnego oraz Seksuologii

Słowa kluczowe: stomia, jakość życia, jakość życia seksualnego

Wstęp:

Wytworzenie przetoki jelitowej ma wpływ na funkcjonowanie pacjentów. Przede wszystkim zmienia ulega ciało chorego, ale także jakość życia.

Cel pracy:

Głównym celem pracy jest analiza związków jakości życia, w tym życia seksualnego oraz oceny ciała u osób z wyłonioną stomią jelitową.

Materiał i metody:

Badaniem zostało objętych 50 osób po operacji wyłonienia stomii na jelicie cienkim lub grubym. Dane poddawane analizie w badaniu zostały uzyskane przy wykorzystaniu narzędzi badawczych: - Autorski kwestionariusz ankiety – pozyskanie danych socjodemograficznych, Kwestionariusz Satysfakcji Seksualnej – KSS.

Wyniki:

Większość badanych odczuwała lęk po zabiegu chirurgicznym wyłonienia stomii jelitowej. Stomia wpłynęła na jakość życia seksualnego – dominująca grupa respondentów, w związku ze zmianą wyglądu swojego ciała, uważa się za osoby mniej atrakcyjne, co wpływa niekorzystnie na ich życie intymne.

Wnioski:

Jakość życia pacjentów po wyłonieniu stomii jelitowej była skorelowana z czasem, jaki upłynął od wykonania zabiegu operacyjnego – im był on dłuższy, tym pacjenci byli bardziej przystosowani do życia ze stomią.

4._EN Characteristics of the quality of life aspects of patients with an intestinal stoma

Authors: Wiktoria Paszyńska, Bernadetta Skulska

Supervisor: dr n. o zdr. Katarzyna Zborowska

Affiliation: Śląski Uniwersytet Medyczny, Wydział Nauk o Zdrowiu, Szkoła Doktorska, Zakład Zdrowia Reprodukcyjnego oraz Seksuologii.

Key words: stoma, quality of life, quality of sex life

Introduction:

The formation of an intestinal fistula affects the functioning of patients. First of all, the patient's body is modified, but also the level of quality of life.

Aim of the study:

The main aim of the study is to analyze the relationships between the quality of life, including sex life and body assessment in people with an established intestinal stoma.

Material and methods:

The data analyzed in the study were obtained with the use of research tools: - Proprietary questionnaire - obtaining socio-demographic data - Sexual Satisfaction Questionnaire – KSS.

Results:

Most of the subjects felt anxiety after having an intestinal stoma surgery. The stoma influenced the quality of sexual life - the dominant group of respondents, due to the change in the appearance of their body, consider themselves less attractive, which adversely affects their intimate life.

Conclusions:

The quality of life of patients after an intestinal stoma was correlated with the time that elapsed from the surgery; the longer it was, the more the patients adapted to life with a stoma.

5. _PL Prewalencja anemii I trombocytopenii u pacjentów po zabiegu BEVAR.

Autor: Lidia Jurczenko

Opiekunowie pracy: lek. Maciej Antkiewicz,
prof. dr hab. Dariusz Janczak

Afiliacja: Studenckie Koło Naukowe Chirurgii Naczyniowej, Oddział Chirurgii Naczyniowej, Ogólnej i Transplantologii, Uniwersytecki Szpital Kliniczny we Wrocławiu.

Słowa kluczowe: tętniak, rozgałęziona wewnątrznaczyniowa naprawa, aorta, stentgrafty

Wprowadzenie:

BEVAR jest uważany za skuteczną alternatywę dla pacjentów niezdolnych do otwartej naprawy chirurgicznej. Standardowa procedura wewnątrznaczyniowa jest prostsza i wymaga jedynie dokładnego, podłużnego umieszczenia stentgraftu. BEVAR stanowi większe wyzwanie ze względu na konieczność dokładnego pozycjonowania przeszczepu - wymagane jest zarówno wyrównanie podłużne, jak i rotacyjne. Ze względu na zapobieganie niedokrwieniu rdzenia kręgowego BEVAR może być wykonywany w dwóch etapach.

Cel:

Celem pracy jest ocena częstości występowania niedokrwistości i małopłytkowości u pacjentów, u których wykonano BEVAR.

Materiał i metody:

Badanie retrospektywne przeprowadzono w specjalistycznym ośrodku w szpitalu uniwersyteckim. Do badania włączono 55 pacjentów, u których w 2020 roku wykonano BEVAR. Zabieg dwuetapowy przeprowadzono u 34 pacjentów. Pierwszorzędowym punktem końcowym badania był incydent niedokrwistości i małopłytkowości.

Wyniki:

Zabiegowi BEVAR poddano 55 pacjentów w średnim wieku 71 lat, w tym 11 kobiet (20%) i 44 mężczyzn (80%). Niedokrwistość po pierwszej fazie wystąpiła u 18 (33%, $p=0,03$) pacjentów w średnim wieku 69 lat, u 5 kobiet (45%) i 13 mężczyzn (29%). Po ostatniej fazie niedokrwistość wystąpiła u 32 chorych (94%) w średnim wieku 72 lat, odpowiednio u 7 kobiet (100%) i 25 mężczyzn (93%). Małopłytkowość po pierwszym etapie wystąpiła u 26 pacjentów (47,2%) w średnim wieku 71 lat, u 4 kobiet (36%) i 22 mężczyzn (50%). Po ostatnim etapie małopłytkowość wystąpiła u 15 (44%) pacjentów w średnim wieku 73 lat, u 4 kobiet (57%) i 11 (41%) mężczyzn. Śmiertelność wyniosła 16%. Wszyscy chorzy zmarli po pierwszym etapie operacji.

Wnioski:

Przeprowadzone badanie wykazało, że niedokrwistość i małopłytkowość występują bardzo często u pacjentów poddawanych zabiegowi BEVAR.

5. **_EN Prevalence of anemia and thrombocytopenic events after Branched Endovascular Aneurysm Repair Procedure**

Authors: Lidia Jurczenko

Supervisor: lek. Maciej Antkiewicz, prof. dr hab. Dariusz Janczak

Affiliation: Scientific Circle of Vascular Surgery, Department of Vascular Surgery, UMW

Key words: Aneurysm, branched endovascular repair, aorta, stent grafts

Introduction:

BEVAR is considered as an effective alternative for patients unfit to open surgical repair. Standard endovascular procedure is simpler, requiring only accurate longitudinal placement of the graft. BEVAR is more challenging due to accuracy graft positioning, both longitudinal and rotational alignment is required. Due to prevention of spinal cord ischemia BEVAR could be performed in two stages.

Purpose:

The aim of this study is to estimate prevalence of anemia and thrombocytopenia within patients, who underwent BEVAR.

Materials and methods: Retrospective study was performed at the specialized center in university hospital. The 55 patients, who underwent BEVAR in 2020 were included. Two stages procedure was performed in 34 patients. The primary endpoint of the study was incident of anemia and thrombocytopenia.

Results:

A total 55 patients with average age 71, 11 women (20%) and 44 men (80%) underwent BEVAR. Anemia after the first phase occurred in 18 (33%, $p=0,03$) patients with average age 69, in 5 women (45%) and 13 men (29%). After last phase, anemia occurred in 32 patients (94%) with average age 72, in 7 women (100%) and 25 men (93%), respectively. Thrombocytopenia after the first stage appeared in 26 patients (47,2%) with average age 71, in 4 women (36%) and 22 men (50%). After the last stage 15 (44%) patients with average age 73 have thrombocytopenia, 4 women (57%) and 11 (41%) men. Mortality rate was 16%. All patients had died after the first stage of the surgery.

Conclusions:

Current study showed that incidents of anemia and thrombocytopenia are very common in patients undergoing the BEVAR procedure.

6._PL Ocena satysfakcji z pracy wśród personelu medycznego pracującego podczas pandemii COVID-19

Autor: Paulina Maciąg, Wiktoria Paszyńska

Opiekunowie pracy : dr n. o zdr. Katarzyna Zborowska

Afiliacja: Śląski Uniwersytet Medyczny, Wydział Nauk o Zdrowiu, Szkoła Doktorska

Słowa kluczowe: satysfakcja z pracy, personel medyczny, COVID-19

Wstęp:

Jako grupa wysokiego ryzyka, personel medyczny jest narażony na niską satysfakcję z pracy, w związku z wystąpieniem pandemii COVID – 19.

Cel pracy:

Głównym celem pracy jest analiza poziomu satysfakcji z pracy wśród zawodów medycznych.

Materiał i metody:

Badaniem zostało objętych 86 osób wykonujących zawód medyczny. Dane poddawane analizie w badaniu zostały uzyskane przy wykorzystaniu narzędzi badawczych: - Skala Satysfakcji z Pracy.

Wyniki:

Większość badanych uważała, że wykonywana praca jest satysfakcjonująca (51,2%). Duża część badanych prezentowała pogląd, że praca umożliwia im osobisty rozwój oraz daje im poczucie spełnienia.

Wnioski:

Pandemia COVID-19 nie przyczyniła się znacząco do zmniejszenia satysfakcji z pracy wśród personelu medycznego.

6. _EN Assessment of job satisfaction among healthcare professionals working during the COVID-19 pandemic

Authors: Paulina Maciąg, Wiktoria Paszyńska

Supervisor: dr n. o zdr. Katarzyna Zborowska

Affiliation: Śląski Uniwersytet Medyczny, Wydział Nauk o Zdrowiu, Szkoła Doktorska

Key words: job satisfaction, medical staff, COVID-19

Introduction:

As a high-risk group, healthcare professionals face low job satisfaction due to the outbreak of the COVID-19 pandemic

Aim of the study:

The main goal of the work is to analyze the level of job satisfaction among medical professions.

Material and methods:

86 people working in the medical profession were included in the study. The data analyzed in the study were obtained with the use of research tools: - Work Satisfaction Scale.

Results:

Most of the respondents believed that the work performed was satisfactory (51.2%). A large proportion of the respondents expressed the view that work enables them to develop personally and gives them a sense of fulfillment.

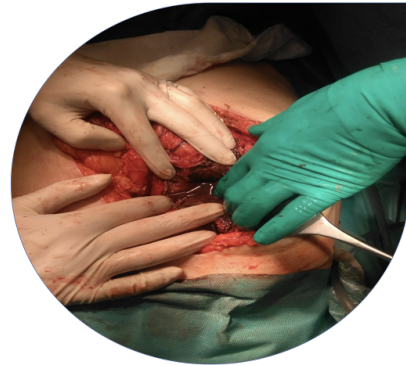
Conclusions:

The COVID-19 pandemic did not significantly reduce job satisfaction among healthcare professionals.

Students International Surgical Conference

SISC

XXII International Conference for Students and Young Doctors in the fields of surgery and other surgical specializations



SESJA B

1. Współczesne metody leczenia niedomykalności zastawki mitralnej- opis implantacji zastawki typu AltaValve.

Autorzy: Katarzyna Krzyżak, Aleksandra Kuć, Klaudia Kwaśniak, Sebastian Krych

2. Pomostowanie aortalno-wieńcowe u pacjenta z chorobą Von Willebranda typu 1-opis postępowania zabezpieczającego w trakcie hospitalizacji.

Autorzy: Sebastian Krych, Małgorzata Jekielek, Katarzyna Krzyżak

3. Błonica skóry w przebiegu zakażenia rany – opis przypadku.

Autor: Jakub Fick

4. Rzadka choroba w nietypowej lokalizacji - choroba Castlemana u 15-letniego chłopca.

Autor: Kamila Witczak

5. Śluzak rzekomy otrzewnej. Studium przypadku

Autor: Paulina Sowa

Students International Surgical Conference

SISC

XXII International Conference for Students and Young Doctors in the fields of surgery and other surgical specializations



6. Olbrzymi tłuszczakomięsak krzywizny większej żołądka leczony operacyjnie – opis przypadku.

Autorzy: Hanna Kubik, Michał Krawiec, Katarzyna Krzyżak

7. Hybrydowa operacja obustronnego przeszczepienia płuc z jednoczesnym zamknięciem przetrwałego przewodu tętniczego u chorej z zespołem Eisenmengera – studium przypadku. Trudne początki nowoczesnych metod leczenia.

Autorzy: Paweł Sybila, Agata Mędrala

8. Złośliwy nabłoniak wapniejący Mahlerbego - opis przypadku

Autorzy: Martyna Miodońska, Mućka Szymon

9. Czy 65 rok życia stanowi nieprzekraczalną granicę z punktu widzenia możliwości wykonania transplantacji płuc?

Autor: Wiktoria Smyła

1. _PL Współczesne metody leczenia niedomykalności zastawki mitralnej - opis implantacji zastawki typu AltaValve.

Autorzy: Katarzyna Krzyżak, Aleksandra Kuć, Klaudia Kwaśniak, Sebastian Krych

Opiekun pracy: prof. dr hab. n. med. Michał Zembala, lek. Witold Bratkowski

Afiliacja: Studenckie Koło Naukowe im. Zbigniewa Religi przy Katedrze Biofizyki

Słowa kluczowe: AltaValve, implantacja, nowoczesne metody

Wstęp:

Częstość występowania istotnej niedomykalności zastawki mitralnej stale wzrasta. W zdecydowanej większości podstawę leczenia wady stanowi leczenie operacyjne. Istnieje jednak grupa pacjentów, u których ryzyko klasycznego zabiegu chirurgicznego przekracza potencjalne korzyści. W takim przypadku należy rozważyć alternatywne metody leczenia.

Opis przypadku:

U 70-letniego chorego po wcześniejszym pomostowaniu aortalno-wieńcowym i z łagodnie upośledzoną kurczliwością lewej komory (LVEF 45%) wystąpiła ciężka, objawowa niedomykalność mitralna (NYHA III). Ze względu na wysokie ryzyko okołoperacyjne związane z reoperacją odstąpiono od chirurgicznej wymiany zastawki. Z powodu niekorzystnej anatomii serca chory został zdyskwalifikowany z zabiegu założenia zapinki typu MitraClip. Wobec wyczerpania możliwości terapeutycznych, chorego przedstawiono na konsultacjach HeartTeam oraz zakwalifikowano do wzięcia udziału w trwających badaniach klinicznych oceniających skuteczność implantacji zastawki AltaValve. Przeprowadzony zabieg był 2. tego typu w Polsce oraz 12. na świecie. Na podstawie pomiarów uzyskanych metodą tomografii komputerowej wybrano i wyprodukowano zastawkę AltaValve odpowiadającą wymiarom przedsionka pacjenta. Zabieg przeprowadzono w sali hybrydowej. Po wykonaniu bocznej minitorakotomii oraz uwidocznieniu koniuszka lewej komory, wprowadzono system implantujący. Pozycjonowanie odbywało się pod kontrolą echokardiografii przezprzełykowej oraz fluoroskopii. Po osiągnięciu prawidłowego ułożenia uwolniono ramę stentu pozwalając na jego rozprężenie. W kontrolnych badaniach echokardiograficznych potwierdzono prawidłowe położenie oraz funkcję zastawki.

Pacjent został ekstubowany tego samego dnia, a okres pooperacyjny przebiegał bez powikłań.

Wnioski

Prezentowany przypadek potwierdza wykonalność, skuteczność oraz bezpieczeństwo nowego systemu. AltaValve stanowi kolejny krok naprzód w rozwoju przezcewnikowej terapii zastawki mitralnej (transcatheter mitral valve therapy, TMVT).

1. _EN Modern methods of treatment of mitral regurgitation - presentation of AltaValve system implantation.

Authors: Katarzyna Krzyżak, Aleksandra Kuć, Klaudia Kwaśniak, Sebastian Krych

Supervisor: prof. dr hab. n. med. Michał Zembala, lek. Witold Bratkowski

Affiliation: Studenckie Koło Naukowe im. Zbigniewa Religi przy Katedrze Biofizyki

Key words: AltaValve, implantation, modern method

Introduction

The incidence of significant mitral regurgitation is steadily increasing. In the vast majority, surgical treatment of the defect is the mainstay of treatment. However, there is a group of patients in whom the risks of classical surgery exceed the potential benefits. In this case alternative methods of treatment should be considered.

Case report

A 70-year-old male patient with previous coronary artery bypass grafting and mildly impaired left ventricular contractility (LVEF 45%) developed severe symptomatic mitral regurgitation (NYHA III). Due to the high perioperative risk associated with reoperation, surgical valve replacement was abandoned. Due to unfavorable cardiac anatomy the patient was disqualified from MitraClip placement. Due to exhaustion of therapeutic options, the patient was presented to HeartTeam consultations and qualified to participate in ongoing clinical trials evaluating the efficacy of AltaValve implantation. The performed procedure was the 2nd of its kind in Poland and the 12th in the world. Based on CT scan measurements, an AltaValve valve was selected and manufactured to match the patient's atrial dimensions. The procedure was performed in the hybrid catheterization laboratory. After performing a lateral minithoracotomy and visualizing the left ventricular apex, the delivery system was inserted. Positioning was performed under the guidance of transesophageal echocardiography and fluoroscopy. Once proper positioning was achieved, the stent frame was released allowing for expansion. Follow-up echocardiography confirmed normal valve position and function. The patient was extubated on the same day and the postoperative period was without complications.

Conclusions

This case confirms the feasibility, efficacy, and safety of the new system. AltaValve represents another step forward in the development of transcatheter mitral valve therapy (TMVT).

2. _PL Pomostowanie aortalno-wieńcowe u pacjenta z chorobą Von Willebranda typu 1–opis postępowania zabezpieczającego w trakcie hospitalizacji

Autorzy: Sebastian Krych^{1,2}, Małgorzata Jekielek¹, Katarzyna Krzyżak^{1,2}

Opiekun pracy: Prof. dr hab. n. med. Michał Zembala²,
lek. Witold Bratkowski², lek. Tomasz Styn²

Afiliacja: 1. SKN im. Prof. Zbigniewa Religi przy Katedrze Biofizyki ŚUM
2. Śląskie Centrum Chorób Serca w Zabrzu

Słowa kluczowe: CABG; OPCAB; hematologia; opieka przedoperacyjna; krwawienie

Wstęp

Szacuje się, że choroba Von Willebranda dotyczy 0.1% całkowitej populacji, z czego 75 % przypadków stanowi typ 1. Chorzy z tą skazą krwotoczną charakteryzują się pierwotnym niedoborem czynnika von Willebranda (VW) i wtórnym niedoborem czynnika VIII. Mimo tego, są narażeni na wielonaczyniową chorobę wieńcową i jej powikłania w postaci choroby niedokrwiennej serca lub zawału.

Opis przypadku

63 letni chory z chorobą Von Willebranda typu 1, po przebyciu zawału NSTEMI został przekazany na Oddział Kardiochirurgii celem wykonania pomostowania aortalno-wieńcowego w trybie pilnym. Frakcja wyrzutowa lewej komory wynosiła 50%, NYHA II, CCS II. Dla zwiększenia bezpieczeństwa, pacjenta objęto stałą opieką hematologa. Przed operacją zabezpieczono rezerwę czynnika VW. Pacjent otrzymał czynniki krzepnięcia w postaci 10 op Haemate P 500/1200. Bezpośrednio przed zabiegiem oznaczono poziom czynnika VW i VIII, stwierdzając zadowalające stężenie. W celu zmniejszenia ryzyka krwawienia z miejsc kaniulacji, zabieg wykonano techniką OPCAB - pomostowanie bez użycia krążenia pozaustrojowego. Dostęp uzyskano poprzez całkowitą sternotomię. Wykonano 2 pomosty: LITA-LAD i Ao-RCA. Kontrola hemostazy została dodatkowo wydłużona, miejsca preparatyki zabezpieczono klejem tkankowym Tachosil, a podmostkowo umieszczono hemostatyk Oxycell. Okres pooperacyjny przebiegał bez powikłań. Leczenie przeciwplatekcyjne w postaci Clexane 40 kontynuowano przez 2 dni po zabiegu. Codziennie oznaczano poziomy czynników krzepnięcia,

dostosowując odpowiednio dawkowanie preparatów Haemate P i FANHDI. W 8. dobie po zabiegu pacjent w stanie dobrym, z zaleceniami hematologa oraz preparatami czynników krzepnięcia został wypisany do domu.

Wnioski

Skazy krwotoczne, takie jak choroba Von Willebranda typu 1 nie powinny stanowić przeciwwskazania do operacji kardiochirurgicznych. Współpraca z hematologiem pozwala na odpowiednie przygotowanie oraz zabezpieczenie chorego w trakcie zabiegu i okresie pooperacyjnym.

2. _EN Coronary artery bypass graft in a patient with Von Willebrand's disease type 1. Description of precautionary medical procedures during hospitalization.

Authors: Sebastian Krych^{1,2}, Małgorzata Jekielek¹, Katarzyna Krzyżak^{1,2}

Supervisor: Prof. Michał Zembala², MD Witold Bratkowski², MD Tomasz Styn²

Affiliation: 1. Student Scientific Group of the Department of Biophysics,
Medical University of Silesia
2. Silesian Center for Heart Diseases in Zabrze

Key words: CABG; OBCAB; hematology; preoperative care; bleeding

Introduction

It is estimated that Von Willebrand's disease affects 0.1% of the population, of which 75% is type 1. Patients with this type of haemorrhagic diathesis is characterized by primary von Willebrand factor (VW) deficiency and secondary factor VIII deficiency. Nevertheless, they are at risk of multivessel coronary artery disease and its complications, such as ischemic heart disease or myocardial infarction.

A case report

A 63-year-old patient with Von Willebrand's disease type 1 after a NSTEMI infarction was referred to the Department of Cardiac Surgery for emergency coronary artery bypass surgery. Left ventricular ejection fraction was 50%, NYHA II, CCS II. In order to increase the patient's safety, he was under the constant care of a hematologist. Before the operation, the reserve of the VW factor was prepared. The patient received clotting factors as 10 packages of the Haemate P 500/1200. Immediately before the procedure, the level of factors VW and VIII was determined, confirming a satisfactory concentration. In order to reduce the risk of bleeding from the cannulation sites, the procedure was performed using the OPCAB technique - bypassing without the use of extracorporeal circulation. Access was obtained by total sternotomy. Two platforms were constructed: LITA-LAD and Ao-RCA. The hemostasis control was further extended, the preparation sites were secured with Tachosil tissue glue, and the Oxycell hemostatic was placed under the sternum.

The postoperative period was without complications. Antiplatelet treatment with Clexane 40 was continued for 2 days after surgery. Coagulation factor levels were measured daily by adjusting the dosing of Haemate P and FANHDI. On the 8th day after the procedure, the patient was discharged home in good condition, with the recommendations of a hematologist and coagulation factor medications.

Conclusions

Haemorrhagic diathesis such as Von Willebrand's disease type 1 should not be a contraindication to cardiac surgery. Cooperation with a hematologist allows for proper preparation and protection of the patient during the procedure and the postoperative period.

3. _PL Błonica skóry w przebiegu zakażenia rany – opis przypadku.

Autor: Jakub Fick

Opiekun pracy: dr n.med. Marek Rudzki

Afiliacja: Zakład Propedeutyki Chirurgii i Pielęgniarstwa Chirurgicznego, SUM

Słowa kluczowe: błonica skóry, błonica, opis przypadku, choroby rzadkie

Wstęp

Błonica skóry jest jedną z odmian błonicy, choroby wywoływanej zakażeniem bakteriami *Corynebacterium diphtheriae*. Przypadki zakażenia w krajach rozwiniętych, gdzie powszechne są szczepienia przeciw błonicy, są niezwykle rzadkie. Ostatni opisany w Polsce przypadek błonicy datuje się na 2005 rok. Częstość występowania zakażeń *C. diphtheriae* w krajach o niższym wszczeniu jest jednak większa. W związku z nasiloną migracją osób z takich krajów, w tym migracją do Polski, problem błonicy, jej rozpoznawania i leczenia, staje się niezwykle istotny.

Opis przypadku

Prezentowany opis przypadku jest przykładem rozpoznania i leczenia pacjenta, imigranta z Ukrainy, ze skórnią postacią błonicy w przebiegu zakażenia rany kończyny dolnej. Pacjent został przyjęty na oddział chirurgii ogólnej, gdzie przeprowadzono pełną diagnostykę oraz zastosowano adekwatne leczenie rany jak i leczenie zakażenia rozpoznany szczepem bakterii, z uwzględnieniem wykonanego antybiogramu. W ramach diagnostyki pacjenta wykonano badania obrazowe, podstawowe badania laboratoryjne oraz mikrobiologiczne, stwierdzając zestaw charakterystycznych objawów oraz otrzymując wzrost szczepu *C. diphtheriae* w posiewie z rany. Po dwutygodniowej antybiotykoterapii nie wykazano dalszej obecności drobnoustroju we krwi pacjenta ani w okolicy gojącej się rany.

Wnioski

Praca ma znaczącą wartość edukacyjną, stanowi opis przypadku rzadko spotykanej choroby, której obserwowanych liczba zakażeń może wzrosnąć w związku z aktualnymi wydarzeniami na świecie takimi jak nasilona migracja czy wojna w Ukrainie. Stanowi więc punkt wyjścia do zapoznania się z leczeniem zakażeń *C. diphtheriae*, a także dyskusji na temat bezpieczeństwa i właściwego postępowania z pacjentami potencjalnie zakażonymi.

3. _EN Cutaneous diphtheria in the course of wound infection – case report

Author: Jakub Fick

Supervisor: dr n. med. Marek Rudzki

Affiliation: Department of Surgical Nursing and Propaedeutics of Surgery, Faculty of Health Sciences in Katowice, Medical University of Silesia, Katowice, Poland

Key words: Cutaneous diphtheria , diphtheria, case report, rare disease

Introduction

Cutaneous diphtheria is a variant of diphtheria, a disease caused by *Corynebacterium diphtheriae*. Cases of diphtheria in developed countries, with obligatory vaccination, are extremely low. The last reported case of diphtheria dates back in 2005. However the appearance of the *C. diphtheriae* infection in countries with lower vaccination levels are much more common. Due to increasing migration from those countries, including immigration to Poland, the problem of diagnosis and treating diphtheria becomes more and more important.

A case report

Presented case report is an example of diagnosis and treatment of a patient, Ukrainian immigrant, who presented cutaneous diphtheria in the course of wound infection on the lower limb. The patient was admitted to the general surgery department, where comprehensive diagnostics and treatment of the wound and infection by the recognized bacterial strain took place, taking into account the results of the antibiogram. X-ray, CT, basic laboratory and microbiological tests were performed as a part of the diagnostics. The results revealed a set of characteristic symptoms and a colony of *C. diphtheriae* was grown from the wound swabs. After two weeks of antibiotic treatment there were no bacteria found neither in the blood samples nor in the swabs from the healing wound.

Conclusions

The case has a significant educational value. It represents a rare disease, which may grow, especially in Poland, due to current global migration and war operations in Ukraine.

Presented case report is a starting point to the discussion and learning about *C. diphtheriae* infections, safety and proper management of potentially infected patients.

4._PL Rzadka choroba w nietypowej lokalizacji - choroba Castlemana u 15-letniego chłopca.

Autor: Kamila Witczak

Opiekun pracy: lek. Kacper Kroczek

Afiliacja: SKN Chirurgii Dziecięcej przy Oddziale Klinicznym Chirurgii Ogólnej i Onkologicznej Dzieci i Młodzieży/ Katedra Pediatrii, Hematologii i Onkologii, Wydział Lekarski, Collegium Medicum im. Ludwika Rydygiera w Bydgoszczy

Słowa kluczowe: choroba Castlemana, biopsja

Wstęp

Choroba Castlemana (CD) jest łagodnym schorzeniem limfoproliferacyjnym, którego etiopatogeneza jest nadal niejasna. Wyróżniamy 3 typy histopatologiczne oraz 2 postacie kliniczne: wielogniskową i zlokalizowaną, której metodą leczenia z wyboru jest zabieg resekcyjny. CD jest jednostką chorobową rzadko występującą w populacji pediatrycznej, co znacznie utrudnia postępowanie diagnostyczno-terapeutyczne.

Opis przypadku

15-letni chłopiec został przyjęty do Oddziału Klinicznego Chirurgii Ogólnej i Onkologicznej Dzieci i Młodzieży celem biopsji chirurgicznej guza szyi. W wywiadzie od około miesiąca obserwowano asymetrię szyi z wyczuwalnym, bezbolesnym, twardym guzem po stronie lewej, bez towarzyszących objawów ogólnych. W badaniu TK uwidoczniono w śródpiersiu górnym i u podstawy szyi po stronie lewej zmianę ogniskową wzmacniającą się niejednorodnie po kontraście, wielkości 40x56x76mm. Wykonano biopsję z dostępu szyjnego. Pobrany materiał wysłano do badania patomorfologicznego, uzyskano rozpoznanie choroby Castlemana, typ naczyniowo-szklisty. Z uwagi na rozległość zmiany, zdecydowano w zespole wielospecjalistycznym o konieczności leczenia operacyjnego. Wykonano zabieg usunięcia masy guza wraz z podejrzanym węzłem chłonny drogą sternotomii z wykorzystaniem dostępu trap-door. Przebieg śród- i pooperacyjny niepowikłany. W badaniu histopatologicznym

pooperacyjnym potwierdzono radykalność zabiegu. Aktualny okres obserwacji onkologicznej wynosi 3 lata bez cech wznowy. Po odpowiedniej rehabilitacji nie stwierdza się u chłopca zaburzeń ruchomości w obrębie obręczy barkowej.

Wnioski

Choroba Castlemana w populacji pediatrycznej powoduje duże trudności diagnostyczne ze względu na to, że jest niewystarczająco poznana w tej grupie wiekowej oraz może przypominać inne schorzenia, w tym chłoniaki, nowotwory, infekcje i zaburzenia autoimmunologiczne. Sternotomia „trap-door” jest skutecznym dostępem operacyjnym dla rozległych guzów pogranicza podstawy szyi i śródpiersia górnego. Taka lokalizacja obliguje chirurga do prawidłowej ekspozycji struktur krytycznych, m.in. dużych naczyń krwionośnych, dzięki czemu można wykonać zabieg radykalnie z zapewnieniem bezpieczeństwa pacjentowi.

4. **_EN A rare disease in an unusual location-Castleman's disease in a 15-year-old boy**

Author: Kamila Witczak

Supervisor: lek. Kacper Kroczek

Affiliation: SKN Chirurgii Dziecięcej przy Oddziale Klinicznym Chirurgii Ogólnej i Onkologicznej Dzieci i Młodzieży/ Katedra Pediatrii, Hematologii i Onkologii, Wydział Lekarski, Collegium Medicum im. Ludwika Rydygiera w Bydgoszczy

Key words: Castleman disease, biopsy

Introduction

Castleman disease (CD) is a benign lymphoproliferative disorder of undetermined origin. Two major disease phenotypes can be distinguished: unicentric CD (UCD) or multicentric CD (MCD). Pathologically, three histological types are recognized. Surgery is the treatment of choice for UCD. It rarely occurs in the pediatric population which makes diagnostic and therapeutic management very difficult.

Case report

A 15-year-old boy was admitted to Department of General Surgery and Surgical Oncology for Children and Adolescents, where he underwent surgical biopsy of the neck tumor. He had a history of neck asymmetry with a palpable, painless, hard nodule on the left side for about a month without associated general symptoms.

A Computed tomography (CT) scan demonstrated an upper mediastinal mass and at the base of the neck on the left side, enhancing heterogeneously after contrast, 40x56x76mm in size. A biopsy was performed with cervical access. The collected material was sent for pathological examination and a diagnosis of Castleman's disease, the hyaline vascular type, was obtained. Due to the extent of the lesion, following extensive review, the multidisciplinary team made a decision to proceed with resection of the mass. Sternotomy using trap-door access was performed with gross total resection of the mass and dissection of the mediastinal lymph node. The intra- and postoperative procedures were uneventful. The final pathology confirmed a diagnosis of hyaline vascular UCD and the radicality of the procedure. The current oncological follow-up period is 3 years without recurrence. After appropriate rehabilitation, the patient does not have mobility disorders in the shoulder girdle.

Conclusions

In addition to being a rare disease, the diagnosis of CD is further challenged by the fact that it can mimic other disorders, including lymphomas, neoplasms, infections, and autoimmune disorders. Trap-door sternotomy is an effective surgical access for extensive tumors of the borderline neck base and upper mediastinum. This localization results adequate surgical exposure of these tumors is necessary to prevent damage to nearby vascular structures and ensures patient safety during the procedure.

5. _PL Śluzak rzekomy otrzewnej. Studium przypadku.

Autor: Paulina Sowa

Opiekun pracy : mgr Kinga Oleszko

Afiliacja: SKN Zakładu Pielęgniarstwa Chirurgicznego i Propedeutyki Chirurgii Katedry Chirurgii Ogólnej, Kolorektalnej i Urazów Wielonarządowych

Słowa kluczowe: śluzak rzekomy, opis przypadku

Wstęp

Śluzak rzekomy otrzewnej (PMP) to rzadka, postępująca choroba nowotworowa, która charakteryzuje się gromadzeniem dużej ilości galaretowatego śluzu w obrębie jamy brzusznej. Najczęstszym objawem jest zwiększenie obwodu brzucha. Kolejnym symptomem jest niejasny guz podbrzusza u kobiet, a u mężczyzn nowa przepuklina pachwinowa. Leczenie polega na wielokrotnych zabiegach chirurgicznych cytoredukcyjnych wraz z chemioterapią dootrzewnową w hipertermii.

Opis przypadku

70-letnia kobieta zgłosiła się do lekarza POZ z powodu uczucia „przelewania” w brzuchu, objawów dyspeptycznych, utraty wagi ciała mimo zwiększonego apetytu i zwiększonego obwodu brzucha. Lekarz skierował pacjentkę do ginekologa w trybie pilnym. Ginekolog w badaniu USG rozpoznał guza miednicy małej i płyn w jamie otrzewnowej. Z taką diagnozą pacjentka została skierowana na oddział ginekologiczno-położniczy. Wykonano liczne badania obrazowe, laboratoryjne oraz rozpoczęto kwalifikację do leczenia operacyjnego. Przebieg operacji i okresu pooperacyjnego prawidłowy. Po weryfikacji wyniku badania histopatologicznego pooperacyjnego rozpoznano nowotwór śluzotwórczy wyrostka robaczkowego o niskiej złośliwości (LAMN), utkanie sieci pokrytej ogniskowo strzępkami śluzu z komórkami nowotworowymi na powierzchni i w części środkowej wyrostka robaczkowego oraz przydatków, płyn w jamie otrzewnowej z komórkami nowotworowymi, guzek na otrzewnej ściennej. Chorą skierowano na konsultację onkologiczną, gdzie zalecono dalsze leczenie w Ośrodku Referencyjnym Instytucie Onkologii w Warszawie. Chora po appendektomii z powodu śluzaka rzekomego przyjęta do Kliniki Gastroenterologii Onkologicznej celem rewizji jamy otrzewnowej,

wykonania cytoredukcji oraz HIPEC.

Śródoperacyjnie potwierdzono śluzaka rzekomego w otrzewnej. Wykonano peritonektomię, resekcja guza miednicy i kikuta wyrostka robaczkowego oraz HIPEC. Aktualnie chora w stanie ogólnym dobry, bez objawów jest pod stałą kontrolą onkologiczną.

Wnioski

Śluzak rzekomy otrzewnej jest bardzo rzadko występującym, nietypowym nowotworem (65 przypadki w Polsce). Zwykle wywodzi się z nowotworu śluzówki wyrostka robaczkowego. Preferowanym sposobem leczenia jest całkowita cytoredukcja w połączeniu z dootrzewnową hipertermiczną chemioterapią. Cytostatyki są podawane bezpośrednio do otrzewnej, ponieważ nie potrafią przeniknąć przez barierę krew-otrzewna, dlatego nieskuteczna jest inna forma chemioterapii.

5. _EN Pseudomyxoma peritonei. Case study.

Author: Paulina Sowa

Supervisor: mgr Kinga Oleszko

Affiliation: Department of Surgical Nursing and Propaedeutics of Surgery, Faculty of Health Sciences in Katowice, Medical University of Silesia, Katowice, Poland

Key words: Pseudomyxoma peritonei, case study

Introduction

Pseudomyxoma peritonei (PMP) is a rare, progressive neoplastic disease characterized by the accumulation of large amounts of gelatinous mucus in the abdominal cavity. The most common symptom is an increase in abdominal circumference. Another symptom is a vague tumor of the lower abdomen in women and a new inguinal hernia in men. Treatment consists of multiple cytoreductive surgery along with intraperitoneal chemotherapy in hyperthermia.

Case report

A 70-year-old woman consulted a primary care physician due to a feeling of "jelly belly" in the abdomen, dyspeptic symptoms, weight loss despite increased appetite and increased abdominal circumference. The doctor referred the patient to a gynecologist urgently. The ultrasound gynecologist recognized a tumor in the small pelvis and fluid in the peritoneal cavity. With this diagnosis, the patient was referred to the gynecology and obstetrics ward. Numerous imaging and laboratory tests were performed and qualification for surgery was started. The course of the operation and the postoperative period were correct. After verification of the results of postoperative histopathological examination, the diagnosis was low-grade mucinous appendicitis (LAMN), weaving a net covered with mucus hyphae with neoplastic cells on the surface and in the middle of the appendix and appendages, fluid in the peritoneal cavity with neoplastic cells, and a lump on the parietal peritoneum. The patient was referred for an oncological consultation, where further treatment was recommended at the Reference Center of the Institute of Oncology in Warsaw. After appendectomy due to pseudomyxoma, the patient was admitted to the Department of Oncological Gastroenterology for revision of the peritoneal cavity, cytoreduction and HIPEC. Pseudomyxoma in the

peritoneum was confirmed intraoperatively.

Peritonectomy, resection of the pelvic tumor, the appendix stump and HIPEC were performed. Currently, the patient is in good general condition, without symptoms and under constant oncological supervision.

Conclusions

Pseudo-mucosa of the peritoneum is a very rare, atypical neoplasm (63 cases in Poland). It usually comes from a tumor of the mucosa of the appendix. Total cytoreduction in combination with intraperitoneal hyperthermic chemotherapy is the preferred treatment.

As cytostatics are administered directly into the peritoneum because they cannot penetrate the blood-peritoneal barrier, other forms of chemotherapy are ineffective.

6. _PL Olbrzymi tłuszczakomięsak krzywizny większej żołądka leczony operacyjnie – opis przypadku.

Autorzy: Hanna Kubik, Michał Krawiec, Katarzyna Krzyżak

Opiekun: lek. Magda Bichalska-Lach

Afiliacja: Studenckie Koło Naukowe przy Zakładzie Propedeutyki Chirurgii i Pielęgniarstwa Chirurgicznego, Śląski Uniwersytet Medyczny w Katowicach

Słowa kluczowe: tłuszczakomięsak, opis przypadku

Wstęp

Tłuszczakomięsak jest nieczęstym nowotworem mezenchymalnym, złośliwym nowotworem adipocytowym, diagnozowanym głównie u osób dorosłych. Jego lokalizacja różni się w zależności od podtypów. Pierwotny tłuszczakomięsak przewodu pokarmowego występuje rzadko, a częstość jego występowania w żołądku to zaledwie 2%. W niniejszym opisie przypadku przedstawiono pacjentkę z olbrzymim tłuszczakomięsakiem żołądka leczonym operacyjnie.

Opis przypadku

77-letnia pacjentka została przyjęta na Oddział Chirurgiczny w lipcu 2020 roku z powodu olbrzymiego guza jamy brzusznej. Ponadto w dokumentacji stwierdzono uogólnioną miażdżycę, nadciśnienie tętnicze, pomostowanie tętnic wieńcowych, cukrzycę typu II, nadwagę (BMI 29) oraz usunięcie polipa esicy (dysplazja gruczołowa niskiego stopnia). Badanie TK wykonane przed hospitalizacją wykazało rozległą zmianę guzową sięgającą od krzywizny większej żołądka do pęcherza moczowego. Pacjentkę zakwalifikowano do chirurgicznego usunięcia nowotworu. Zauważony guz, o największym wymiarze przekraczającym 30 cm, nie miał łączności z jamą żołądka. Jego szypułkę, o średnicy około 8 cm, stanowiła część ściany trzonu żołądka i więzadła żołądkowo-poprzecznego. Został on usunięty z marginesem około 3-4 cm ściany żołądka. Badanie patomorfologiczne wykazało dobrze zróżnicowanego tłuszczakomięsaka i nacieki na kreskę żołądka. Zabieg powikłany był krwakiem jamy otrzewnej, który leczono zachowawczo i monitorowano za pomocą USG. W dziesiątej dobie hospitalizacji pacjentkę wypisano do domu w stanie ogólnym dobrym, obecnie żyje i czuje się dobrze.

Wnioski

Nieokreślona dokładna częstość występowania tłuszczakomięsa żołądka sprawia, że opracowanie skutecznej terapii i określenie oczekiwanego rokowania jest wyzwaniem. Jednak u dorosłych wyniki badania CT olbrzymiego guza w jamie brzusznej sięgającego żołądka powinny wzbudzić podejrzenia wystąpienia takiego nowotworu. Wówczas celem leczenia jest całkowite chirurgiczne usunięcie guza z wystarczającymi marginesami.

6. **_EN Massive liposarcoma of the greater curvature of the stomach treated surgically – case report**

Authors: Hanna Kubik, Michał Krawiec, Katarzyna Krzyżak

Supervisor: Magda Bichalska-Lach, MD

Affiliation: Department of Surgical Nursing and Propaedeutics of Surgery, Faculty of Health Sciences in Katowice, Medical University of Silesia, Katowice, Poland

Key words: liposarcoma, case report

Introduction

Liposarcoma is an uncommon mesenchymal neoplasm, a malignant adipocytic tumour mainly diagnosed in adults. Its location differs depending on the subtypes. Primary gastrointestinal liposarcoma is rare, with gastric one accounting for only 2%. This case report presents the patient with a massive gastric liposarcoma treated surgically.

Case Report

77 years old female patient was admitted to the Surgical Department in July 2020 due to a giant tumor of the abdominal cavity. Furthermore, in the documentation, generalized atherosclerosis, arterial hypertension, coronary artery bypass graft surgery, type II diabetes, overweight (BMI 29) and sigmoid polyp removal (low grade glandular dysplasia) were noted. A CT scan performed before hospitalization showed an extensive nodular lesion reaching from the greater curvature of the stomach to the urinary bladder. The patient was qualified for surgical removal of the neoplasm. A tumor of the largest dimension exceeding 30 cm was found and had no communication with the stomach cavity. Its stalk, about 8 cm in diameter, was part of the gastric body wall and the gastro-transverse ligament. It was removed with a margin of approximately 3-4 cm of the gastric wall. Pathomorphological examination revealed well-differentiated liposarcoma and mesogastrium infiltration. The procedure was complicated by hematoma of the peritoneal cavity, which was treated conservatively and monitored by ultrasound. On the tenth day of hospitalization, the patient

was discharged home in good general condition and is currently alive and well.

Conclusions

The undetermined exact incidence of gastric liposarcoma makes it challenging to develop effective therapy and determine the expected prognosis. However, in adults, the CT findings of a giant tumour within the abdominal cavity reaching the stomach should raise the suspicion for one. In this case, the purpose of medical treatment is the complete surgical removal of the tumour with sufficient margins.

7. _PL Hybrydowa operacja obustronnego przeszczepienia płuc z jednoczesnym zamknięciem przetrwałego przewodu tętniczego u chorej z zespołem Eisenmengera – studium przypadku. Trudne początki nowoczesnych metod leczenia.

Autorzy: Paweł Sybila, Agata Mędrala

Opiekun pracy : dr n. med. Tomasz Stącel

Afiliacja: Katedra i Oddział Kliniczny Kardiologii i Transplantologii, Chirurgii Naczyniowej i Endowaskularnej w Zabrze

Słowa kluczowe: przeszczepienie płuc, operacja hybrydowa

Wstęp

Przetrwały przewód tętniczy (PDA) jest wadą przeciekową, prowadzącą do poważnych, chorób między innymi nadciśnienia tętniczego płucnego (PAH). Wraz z postępującym nadciśnieniem płucnym przekraczającym ciśnienie systemowe dochodzi do odwrócenia przecieku nazywanego zespołem Eisenmengera (ES). U chorych z ES izolowane zamknięcie PDA jest przeciwwskazane a transplantacja serca i płuc (HLTx) powinna być rozważona. Metodą alternatywną jest jednoczesne przeszczepienie płuc (DLTx) wraz z operacją korekcyjną wady serca.

Opis przypadku

22-letnia pacjentka z tętnicznym nadciśnieniem płucnym (PAH) w przebiegu wrodzonego przetrwałego przewodu tętniczego (PDA) z zespołem Eisenmengera została przyjęta na oddział w celu wykonania DLTx z jednoczesnym zamknięciem PDA. U pacjentki zdiagnozowano PDA w pierwszym miesiącu życia a w wieku 17 miesięcy pacjentka przeszła operację podwiązania PDA, jednak ze względu na pooperacyjne nadciśnienie płucne z towarzyszącą dekompensacją układu krążenia podjęto decyzję o deligaturze PDA.

Po pozytywnej ocenie szans na regenerację serca na podstawie badań MRI i TTE pacjentkę zakwalifikowano do obustronnego przeszczepienia płuc

(DLTx) z jednoczesnym endowaskularnym zamknięciem PDA za pomocą okludera Amplatzera. Dnia 13.08.2021 w warunkach sali hybrydowej, został wykonany zabieg. W okresie pooperacyjnym pacjentka była w ciężkim stanie hemodynamicznym, z nasiloną niewydolnością wielonarządową i pomimo prowadzenia odpowiedniego leczenia zmarła 15.08.2021 o godz. 17:50 z powodu litycznego spadku ciśnienia.

Wnioski

HLTx jest metodą ratującą życie u chorych z nadciśnieniem tętniczym płucnym z zespołem Eisenmengerera. Metodą alternatywną jest LTx z jednoczesną naprawą wady przeciekowej chorych u których możliwa jest regeneracja serca, dzięki czemu istnieje możliwość zaoszczędzenia narządu, poszerzenia puli biorców w efekcie ratując więcej niż jedno życie.

7. _EN Double lung transplant with simultaneous closure of the patient ductus arteriosus in a patient with Eisenmenger's.

Authors: Paweł Sybila, Agata Mędrala

Supervisor: Tomasz Staćel MD PhD

Affiliation: Department of Cardiac, Vascular and Endovascular Surgery and Transplantology, Medical University of Silesia

Key words: lung transplant, hybrid operation

Introduction

Patent arterial duct (PDA) is a leakage defect that can lead to serious diseases, including pulmonary arterial hypertension (PAH). Progression of pulmonary hypertension over the systemic pressure progresses leads to a reversal of leakage, known as Eisenmenger syndrome (ES). In patients with ES, isolated PDA closure is contraindicated and heart and lung transplantation (HLT_x) should be considered. An alternative method is simultaneous lung transplantation (DLT_x) with corrective surgery.

Case report

A 22-year-old female patient with pulmonary arterial hypertension (PAH) in the course of congenital patent ductus arteriosus (PDA) with Eisenmenger syndrome was admitted to the ward for DLT_x with PDA closure. The patient was diagnosed with PDA in the first month of life and at the age of 17 months the patient underwent PDA ligation surgery, however, due to postoperative pulmonary hypertension accompanied by cardiovascular decompensation, a decision was made to deligate PDA.

After positive assessment of the chances of heart regeneration based on MRI and TTE examinations, the patient was qualified for DLT_x with simultaneous endovascular closure of PDA with an amplatzer occluder. On August 13, 2021 in the hybrid operating room the procedure was performed. In the postoperative period, with normal graft function, despite the treatment, the multiorgan failure escalated and the patient died on 15/08/2021

Conclusions

HLT_x is a life-saving method in patients with pulmonary arterial hypertension with Eisenmenger's syndrome. An alternative method is LT_x with the simultaneous repair of the leakage defect in patients with chance

for regenerate the heart, thanks to which it is possible to save an organ, expand the pool of recipients and, as a result, save more than one life.

8._PL Złośliwy nabłoniak wapniejący Mahlerbego - opis przypadku

Autorzy: Martyna Miodońska, Szymon Mućka

Opiekun pracy: lek. Maciej Miodoński

Afiliacja: Oddział Kliniczny Chirurgii Onkologicznej z Pododdziałem Chorób Piersi, Opolskie Centrum Onkologii im. Prof. Tadeusza Koszarowskiego

Słowa kluczowe: pilomatrixoma malignant, nowotwór skóry

Wstęp

Złośliwy nabłoniak wapniejący Mahlerbego jest bardzo rzadkim nowotworem lokalizującym się na skórze w okolicach twarzy, szyi i kończyn górnych. Ma postać dobrze odgraniczzonego, przesuwalnego względem podłoża guza o barwie od niebieskiej do czerwonej. Złośliwa postać pilomatrixoma występuje zdecydowanie częściej u mężczyzn niż u kobiet. Nowotwór charakteryzuje się miejscową złośliwością, a przerzuty odległe należą do rzadkości.

Prezentacja przypadku

Prezentujemy przypadek 67-letniej kobiety cierpiącej na złośliwy nabłoniak wapniejący Mahlerbego. Pacjentka po raz pierwszy zgłosiła się do poradni chirurgicznej z powodu obecności guza fizycznie odpowiadającego zmianie łagodnej typu kaszak. Po wykonaniu BACC, której wynik wskazywał na zmianę rozrostową skierowano Pacjentkę do Poradni Chirurgii Onkologicznej. Zmiana została wycięta w całości wraz z marginesem zdrowej tkanki. Dodatkowo wykonano badania obrazowe takie jak RTG, USG jamy brzusznej oraz USG okolicy pach, które nie wykazały odchylenia od normy. Nie stwierdzono przerzutów odległych, w związku z tym można podejrzewać dobre rokowanie.

Wnioski

Złośliwy nabłoniak wapniejący Mahlerbego nie należy do najczęstszych zmian nowotworowych lokalizujących się na skórze. Mimo to, należy zachować czujność diagnostyczną, ponieważ zmiany nowotworowe mogą

przyjmować różne formy, a ostateczne rozpoznanie zawsze należy stawiać po otrzymaniu wyniku histopatologicznego.

8. **_EN Pilomatrixoma malignant- case report**

Authors: Martyna Miodońska, Szymon Mućka

Supervisor: lek. Maciej Miodoński

Affiliation: Clinical Department of Oncological Surgery with Breast Diseases Subdivision, Tadeusz Koszarowski Oncology Centre in Opole

Key words: pilomatrixoma malignant, skin neoplasm

Introduction

Pilomatrixoma malignant is a very rare neoplasm localized on the skin in the face, neck and upper extremities. It takes the form of a well-demarcated, blue to red shifting tumour. Malignant pilomatrixoma is more common in men than in women. The tumour is characterised by local malignancy and distant metastases are rare.

Case presentation

We present the case of a 67-year-old woman suffering from malignant Pilomatrixoma. The patient first presented to the surgical outpatient clinic due to the presence of a tumour physically consistent with a benign cystic lesion. After performing BACC, the result of which indicated a proliferative lesion, the patient was referred to the Oncological Surgery Outpatient Clinic. The lesion was excised in its entirety with a margin of healthy tissue. Additionally, radiological imaging such as X-ray, abdominal ultrasound and ultrasound of the axillary region were performed, which did not show any abnormalities. No distant metastases were found and therefore a good prognosis can be assumed.

Conclusions

Pilomatrixoma malignant is not one of the most common neoplastic lesions localizing on the skin. Nevertheless, diagnostic care should be exercised, as neoplastic lesions can take different forms and a definitive diagnosis should always be made after receiving the histopathological result.

9. _PL Czy 65 rok życia stanowi nieprzekraczalną granicę z punktu widzenia możliwości wykonania transplantacji płuc?

Autor: Wiktoria Smyła

Opiekun pracy: lek. Magdalena Latos

Afiliacja: Katedra i Oddział Kliniczny Kardiochirurgii Transplantologii, Chirurgii Naczyniowej i Endowaskularnej w Zabrze

Kluczowe słowa: transplantacja płuc, idiopatyczne włóknienie płuc, starsi pacjenci

Wstęp

Gwałtowne starzenie się społeczeństwa prowadzi do wzrostu liczby pacjentów powyżej 65 roku życia, cierpiących na choroby płuc w końcowych stadiach. Niestety, opcje terapeutyczne dla tej grupy wiekowej pacjentów są ograniczone, a transplantacje płuc (LT) - niewskazane. Jednak biorąc pod uwagę fakt, iż idiopatyczne włóknienie płuc (IPF) pojawia się pierwotnie wśród pacjentów powyżej 60 roku życia, czas na przeprowadzenie niezbędnego LT jest znacząco krótki. Pojawia się zatem pytanie, czy możliwe jest wydłużenie tego okresu?

Opis przypadku

Opis dotyczy 69-letniego mężczyzny, który przebył LT z powodu IPF w Śląskim Centrum Chorób Serca w Zabrze w 2020 roku. Od 2014 roku pacjent leczony był pirfenidonem. Historia medyczna pacjenta zawiera: transplantację wątroby, przewlekłą chorobę nerek, cukrzycę oraz napadowe migotanie przedsionków. W przeszłości, pacjent był hospitalizowany z powodu zaostrzenia niewydolności oddechowej. Pacjent uzyskał następujące wyniki w testach czynnościowych płuc: FVC=3,00l i DLCO=2,87 mmol/min/kPa. Ocena układu sercowo-naczyniowego wykazała obecność nadciśnienia płucnego. Mimo licznych poważnych chorób współistniejących oraz przeciwwskazania ze względu na wiek, transplantacja zakończyła się sukcesem.

Wnioski

Niezależnie od generalnie negatywnych rekomendacji, liczba LT wykonywanych wśród seniorów stale wzrasta. Kluczowa w takich wypadkach jest szczegółowa selekcja pacjentów oraz dobrze poprowadzona opieka potransplantacyjna. Według naszej najlepszej wiedzy, opisana powyżej transplantacja dotyczy drugiego najstarszego i

jednocześnie żyjącego biorcy płuc w Polsce. Być może możliwe będzie zatem rozszerzenie dostępności transplantacji płuc wśród starszych pacjentów.

9. **_EN Is 65 years old a non-extendible border in lung transplantation?**

Author: Wiktoria Smyła

Supervisor: Magdalena Latos MD

Affiliation: Katedra i Oddział Kliniczny Kardiochirurgii
Transplantologii, Chirurgii Naczyniowej i Endowaskularnej
w Zabrze

Key words: lung transplant, idiopathic pulmonary fibrosis,
elderly patients

Background

Aging of the population leads to an increasing number of patients who suffer from end-stage lung diseases, being above 65 years old. Unfortunately, therapeutic options for such patients are limited and a lung transplant (LT) is not recommended. Nevertheless, considering the fact that idiopathic pulmonary fibrosis (IPF) occurs primarily among patients over 60 years of age, the time for providing crucial LT is significantly short. A question, therefore, arises if it is possible to extend this time.

Case Report

A case report of a 69-year-old male patient who underwent double LT due to IPF in the Silesian Center for Heart Diseases in Zabrze in 2020. Since 2014, the patient has been treated with pirfenidone. The patient's history includes liver transplantation, chronic kidney disease, diabetes and paroxysmal atrial fibrillation. In the past, the patient was hospitalized through intensifying respiratory insufficiency. The patient obtained the following results in the pulmonary function test FVC=3,00l and DLCO=2,87 mmol/min/kPa. A cardiac evaluation revealed pulmonary hypertension. Nonetheless, despite severe comorbidities and age contradiction, transplantation succeeded.

Conclusions

Despite generally negative recommendations, the number of LT performed among elderly patients is frequently increasing. Particular patient selection and well-developed post-transplantation care are

essential among elderly patients. To the best of our knowledge, this is the second oldest, living lung recipient in Poland. Therefore, it may be possible to expand the availability of lung transplantology for elderly patients.

Students International Surgical Conference

SISC

XXII International Conference for Students and Young Doctors in the fields of surgery and other surgical specializations

